



HAL
open science

Amylose vitréorétinienne héréditaire : à propos d'un cas

E. Debourdeau, C. Zagroun, Vincent Daien

► To cite this version:

E. Debourdeau, C. Zagroun, Vincent Daien. Amylose vitréorétinienne héréditaire : à propos d'un cas. *Journal Français d'Ophtalmologie*, 2021, 44 (7), pp.1084-1086. 10.1016/j.jfo.2020.12.025 . hal-03648432

HAL Id: hal-03648432

<https://hal.umontpellier.fr/hal-03648432>

Submitted on 16 Oct 2023

HAL is a multi-disciplinary open access archive for the deposit and dissemination of scientific research documents, whether they are published or not. The documents may come from teaching and research institutions in France or abroad, or from public or private research centers.

L'archive ouverte pluridisciplinaire **HAL**, est destinée au dépôt et à la diffusion de documents scientifiques de niveau recherche, publiés ou non, émanant des établissements d'enseignement et de recherche français ou étrangers, des laboratoires publics ou privés.



Distributed under a Creative Commons Attribution - NonCommercial 4.0 International License

Amylose vitréorétinienne héréditaire : à propos d'un cas
Familial amyloid polyneuropathy: case report

E. Debourdeau^{*a,b}, C. Zagroun^{a,b}, V. Daein^{a,b,c}

^aService d'ophtalmologie, CHU de Montpellier, Hôpital Gui de Chauliac, 80, avenue Augustin-Fliche, 38054 Montpellier, France.

^bUniversité Montpellier 1, U1061, Montpellier, France.

^cInserm, U1061, Montpellier, France.

*Auteur correspondant.

Adresse e-mail : eloidebourdeau@gmail.com (E. Debourdeau).

Titre courant : Amylose vitréorétinienne héréditaire

Cas clinique

Un homme de 71 ans est adressé aux urgences ophtalmologiques pour une hyalite bilatérale avec baisse d'acuité visuelle depuis 6 mois. Ses antécédents personnels sont marqués par des troubles de la conduction cardiaque. On note dans ses antécédents familiaux le décès par neuropathie non étiquetée de sa mère et son frère, et une cécité chez sa sœur.

L'examen retrouve une acuité visuelle à 1,6/10 P20 à droite et à 1/20 P28 à gauche. Le segment antérieur est normal et le fond d'œil révèle une hyalite dense bilatérale isolée (Fig. 1 a,b), sans vascularite ni foyer ni masse rétinienne. Durant l'hospitalisation, le bilan étiologique comportant une ponction de chambre antérieure avec analyse du rapport IL-6/IL-10, un bilan infectieux et auto-immun complet, un TEP-scan et une IRM cérébrale, revient négatif. Une corticothérapie orale à 1 mg/kg par jour est introduite, sans amélioration clinique et fonctionnelle après un mois. Des vitrectomies diagnostiques et thérapeutiques de l'œil gauche puis de l'œil droit sont alors réalisées. Celle de l'œil gauche reste incomplète à cause d'un décollement choroïdien peropératoire, tandis que celle de l'œil droit est complète. L'acuité visuelle postopératoire est à 10 P2 aux deux yeux et les analyses du rapport IL-6/IL-10, des PCR Whipple et 16 S des deux vitrés sont normales. Le fond d'œil postopératoire est normal à droite et montre à gauche une hyaloïde postérieure persistante (Fig. 1 c, d).

Trois ans plus tard, on note une baisse d'acuité visuelle à 6/10 P2 de l'œil gauche associée à la réapparition de condensations sur le vitré résiduel (Fig. 1e), tandis que l'acuité visuelle de l'œil droit reste inchangée. Devant les antécédents familiaux de neuropathie et l'atteinte cardiaque, le diagnostic d'ATTR est alors évoqué. Le séquençage du gène de la TTR retrouve la mutation Val30Met (p.Val50Met) et pose le diagnostic d'amylose à transthyrétine héréditaire.

Discussion

L'amylose héréditaire à transthyrétine (ATTR) est une affection rare responsable d'atteintes neurologique, cardiaque, rénale et oculaire [1]. L'atteinte oculaire est ici le mode de révélation de la maladie et permet un bilan génétique familial qui authentifie d'autres cas, comme celui d'une cousine chez qui des malaises étiquetés « vagues » révélaient en réalité une neuropathie végétative liée à la maladie (Fig. 2). Cette maladie s'exprime habituellement vers 50 ans ou avant. Dans notre cas, l'apparition plus tardive illustre son expressivité variable [1] ; la présence de porteurs sains asymptomatiques dans l'arbre généalogique (Fig. 2) illustre la pénétrance variable. L'ATTR est la seule amylose à donner des dépôts intravitréens et l'atteinte ophtalmique peut précéder les autres atteintes d'organe [2]. Des signes ophtalmologiques (non identifiés dans ce cas) permettent à eux seuls d'évoquer une amylose à transthyrétine [3] : une pupille festonnée, des dépôts sur la capsule antérieure ressemblant à ceux de la pseudo-exfoliation, des opacités sur la capsule postérieure pathognomoniques (*pseudopodia lentis*). Dans notre cas, l'atteinte oculaire a certes conduit au diagnostic, mais ne précède pas celle des autres organes : le malade présentait initialement des troubles de conduction probablement liés à sa pathologie. Le diagnostic peut être confirmé sur l'examen anatomopathologique d'une biopsie des glandes salivaires accessoires, d'un prélèvement de graisse abdominale ou encore du vitré, avec coloration au rouge Congo et immunomarquage spécifique de la transthyrétine, associé au diagnostic génétique. La récurrence de dépôts amyloïdes en cas de vitrectomie incomplète a déjà été décrite dans la littérature [4, 5]. Nous formulons l'hypothèse qu'elle est liée à la synthèse de transthyrétine par l'épithélium

pigmentaire [2] et à l'affinité des dépôts amyloïdes pour le collagène de type II du vitré résiduel sur l'œil où la vitrectomie a été incomplète [6]. L'amylose à TTR est associée à un risque de glaucome ; risque qui est augmenté en cas de vitrectomie [7]. L'apparition d'un glaucome sera donc surveillée à vie. Un traitement par tafamidis est discuté, compte tenu de l'atteinte cardiaque, car celui-ci diminue la mortalité [8]. Il sera alors intéressant de monitorer la quantité de dépôts vitréens de l'œil gauche durant le traitement, bien que l'effet de celui-ci sur la progression des atteintes oculaires semble mineur [9].

Conclusion

L'amylose à transthyrétine doit être évoquée devant une pseudo-hyalite associée à des antécédents personnels et familiaux évocateurs (neuropathie, malvoyance), et ce même en l'absence de signes ophtalmologiques spécifiques.

Déclaration de liens d'intérêts

Les auteurs déclarent ne pas avoir de liens d'intérêts.

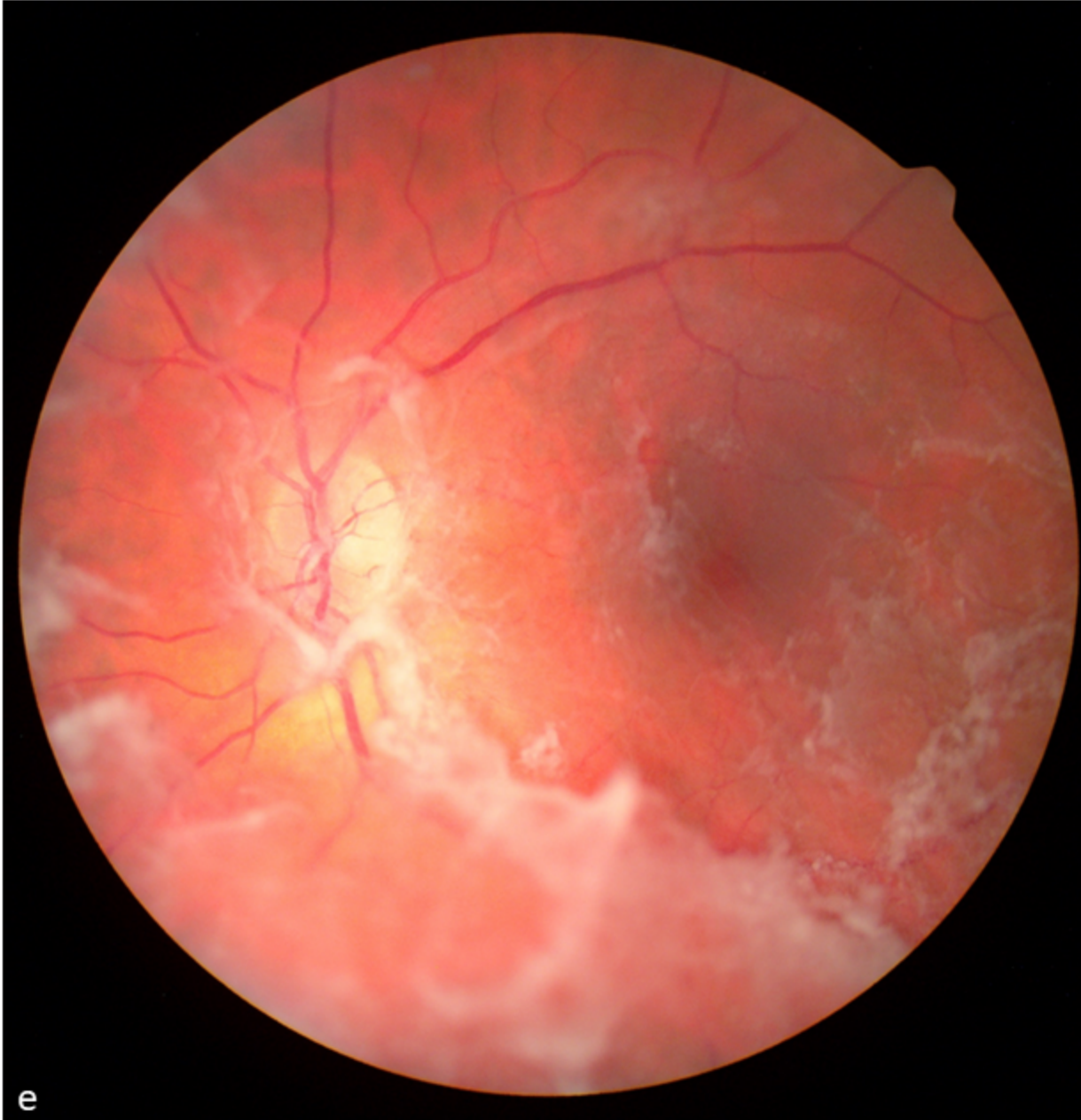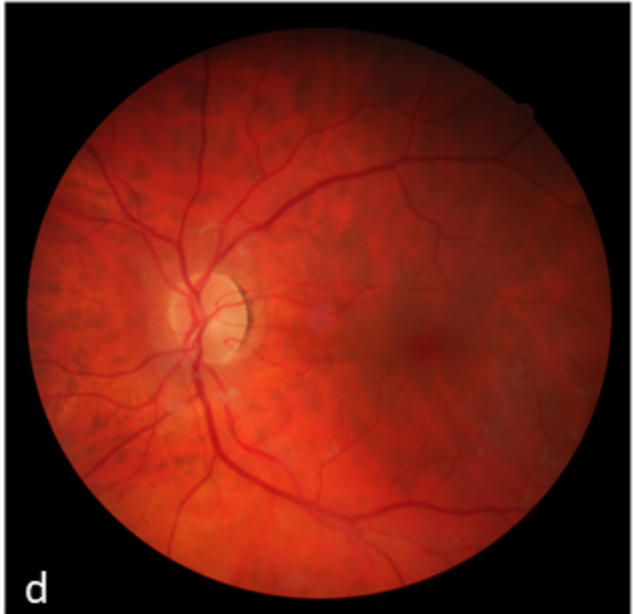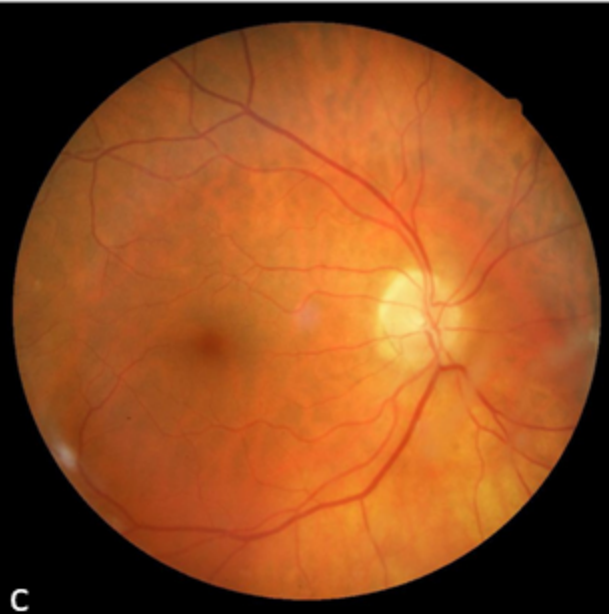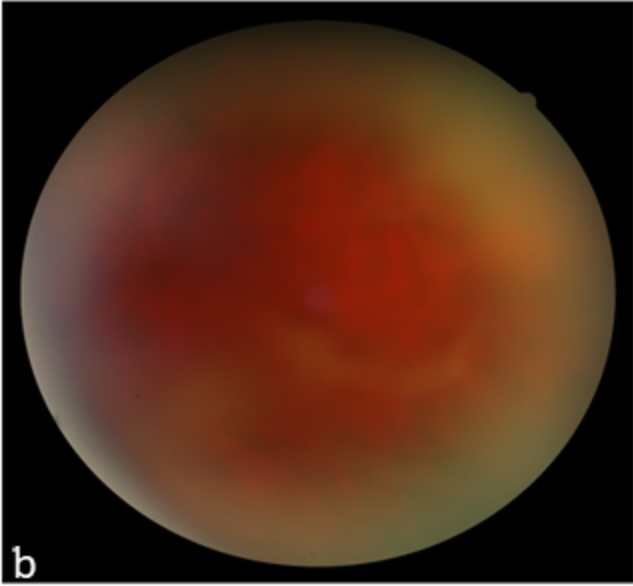
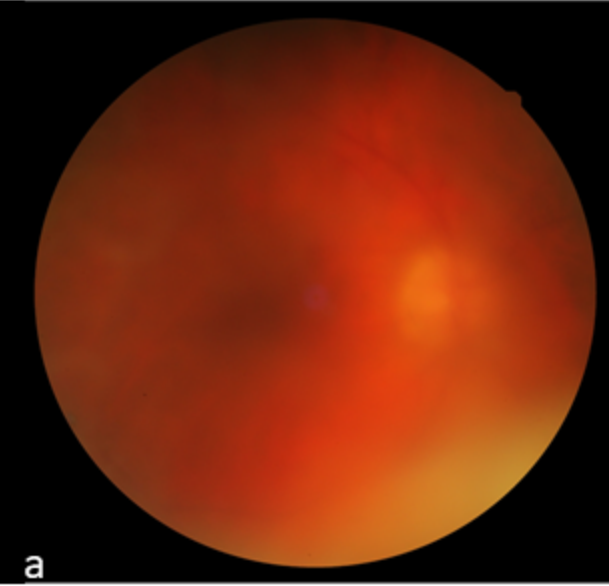
Références

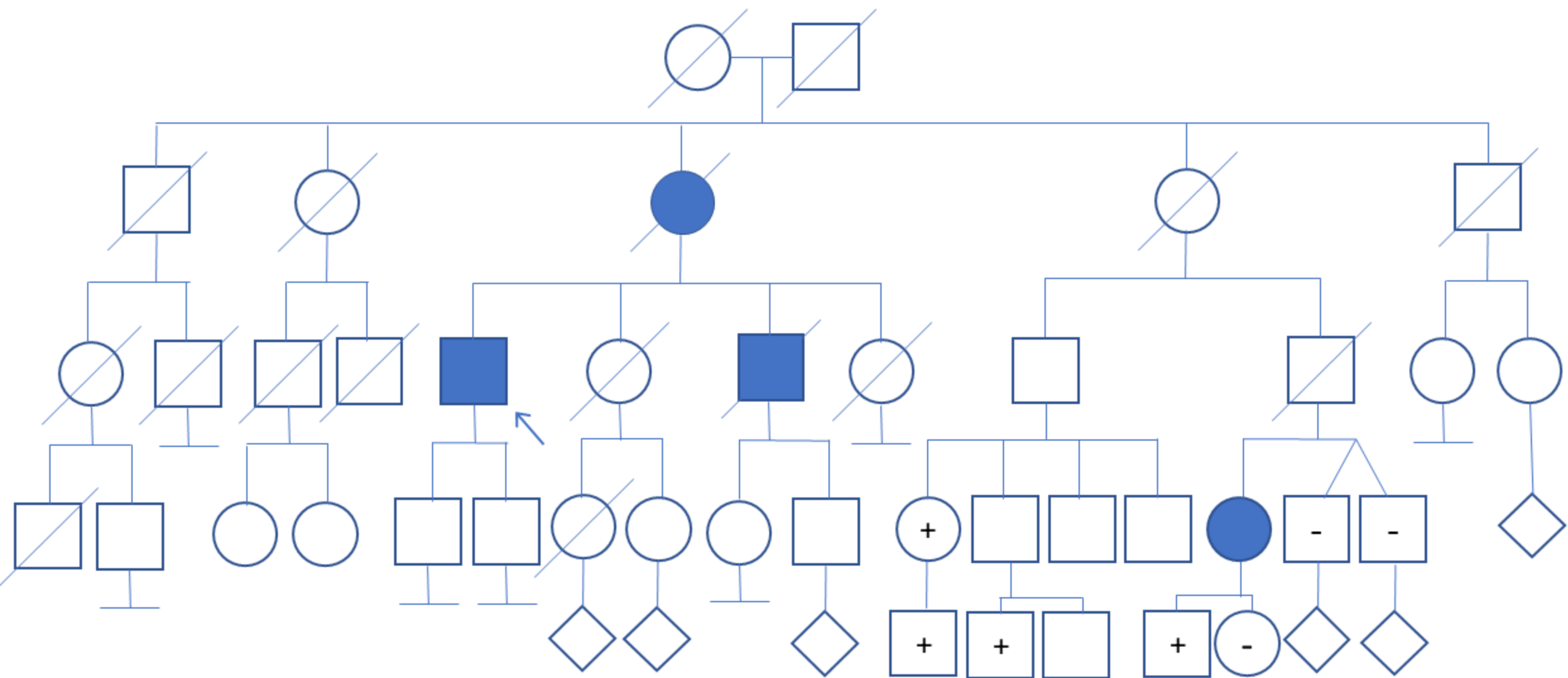
- [1] Magy-Bertrand N. Les amyloses à transthyréline. *Rev Med Interne* 2007;28(5):306–13.
- [2] Rousseau A, Kaswin G, Adams D, Cauquil C, Théaudin M, Mincheva Z, et al. Atteintes oculaires des neuropathies amyloïdes héréditaires liées à la transthyréline. *J Fr Ophtalmol* 2013;36(9):779–88.
- [3] Poinet B, Cauquil C, Barreau E, Bodaghi B, Terrada C, Adams D, et al. When to suspect transthyretin amyloidosis in cases of isolated vitreous opacities? *Amyloid* 2020;27(4):277–8.
- [4] Ferreira NN, Cunha Dias DA, Afonso Carvalho RP, Pardal Monteiro Coelho MT. Re-intervention in de novo vitreous opacities after pars plana vitrectomy in familial amyloidotic polyneuropathy TTR Val30Met Portuguese patients. *Retin Cases Brief Rep* 2019;13(3):273–8.
- [5] Beirão NM, Matos E, Beirão I, Costa PP, Torres P. Recurrence of vitreous amyloidosis and need of surgical reintervention in Portuguese patients with familial amyloidosis ATTR V30M. *Retina* 2011;31(7):1373–7.
- [6] Misumi Y, Ando Y, Ueda M, Obayashi K, Jono H, Su Y, et al. Chain reaction of amyloid fibril formation with induction of basement membrane in familial amyloidotic polyneuropathy. *J Pathol* 2009;219(4):481–90.
- [7] Beirão NM, Matos ME, Meneres MJ, Beirão IM, Costa PP, Torres PA. Vitreous surgery impact in glaucoma development in liver transplanted familial amyloidosis ATTR V30M Portuguese patients. *Amyloid* 2012;19(3):146–51.
- [8] Maurer MS, Schwartz JH, Gundapaneni B, Elliott PM, Merlini G, Waddington-Cruz M, et al. Tafamidis treatment for patients with transthyretin amyloid cardiomyopathy. *N Engl J Med* 2018;379(11):1007–16.
- [9] Buxbaum JN, Brannagan T, Buades-Reinés J, Cisneros E, Conceicao I, Kyriakides T, et al. Transthyretin deposition in the eye in the era of effective therapy for hereditary ATTRV30M amyloidosis. *Amyloid* 2019;26(1):10–4.

Légendes des figures

Figure 1. a,b : fonds d'œil initiaux droit (a) et gauche (b) flous, révélant une hyalite bilatérale ; c,d : fonds d'œil postopératoires clairs. La vitrectomie est complète à droite (c), incomplète à gauche avec persistance de quelques dépôts au niveau de la hyaloïde postérieure prépapillaire (d) ; e : fond d'œil gauche trois ans plus tard, avec majoration des dépôts au niveau de la hyaloïde partiellement décollée.

Figure 2. Arbre généalogique réalisé à partir de la découverte de la maladie chez le patient index.





+ Porteur sain Individu décédé
- Non porteur Patient malade

Patient index