



HAL
open science

Une dénervation rénale (trop) réussie

F. Huet, H Vernhet, François Roubille

► **To cite this version:**

F. Huet, H Vernhet, François Roubille. Une dénervation rénale (trop) réussie. *Annales de Cardiologie et d'Angéiologie*, 2019, 68 (1), pp.61-63. 10.1016/j.ancard.2018.08.030 . hal-01890659

HAL Id: hal-01890659

<https://hal.umontpellier.fr/hal-01890659>

Submitted on 17 Jan 2020

HAL is a multi-disciplinary open access archive for the deposit and dissemination of scientific research documents, whether they are published or not. The documents may come from teaching and research institutions in France or abroad, or from public or private research centers.

L'archive ouverte pluridisciplinaire **HAL**, est destinée au dépôt et à la diffusion de documents scientifiques de niveau recherche, publiés ou non, émanant des établissements d'enseignement et de recherche français ou étrangers, des laboratoires publics ou privés.

Une dénervation rénale (trop) réussie

A (too) successful renal denervation

F. Huet^{a,c,*}, H. Vernhet^b, F. Roubille^{a,c}

^a Département de cardiologie, centre hospitalier universitaire de Montpellier, 34295 Montpellier cedex 5, France

^b Département d'imagerie cardiovasculaire, centre hospitalier universitaire de Montpellier, 34295 Montpellier cedex 5, France

^c Inserm U1046, CNRS UMR 9214, PhyMedExp, université de Montpellier, 34295 Montpellier cedex 5, France

Résumé

Nous présentons ici le cas d'un infarctus de type 2 survenu immédiatement après une dénervation rénale chez un patient souffrant d'hypertension artérielle résistante. L'hypotension secondaire au geste a engendré une nécrose myocardique inférieure révélant une sténose pré occlusive de l'artère coronaire droite.

Mots clés : Hypertension artérielle résistante ; Dénervation rénale ; Iatrogénie ; Hypotension ; Infarctus du myocarde ; Angioplastie coronaire

Abstract

We report the case of a type-2 myocardial infarction immediately after renal denervation. The patient was followed for coronary artery disease. Low blood pressures were responsible for inferior acute myocardial infarction that revealed a sub occlusive stenosis of the right coronary artery. © 2018 Elsevier Masson SAS. All rights reserved.

Keywords: Resistant hypertension; Renal denervation; Iatrogenic; Low blood pressure; Myocardial infarction; Coronary angioplasty

1. Abréviations

CMI	cardiomyopathie ischémique
HTA	hypertension artérielle
HTN	SYMPPLICITY-HTN
IDM	infarctus du myocarde
IEC	inhibiteur de l'enzyme de conversion (de l'angiotensine)
IVA	artère inter ventriculaire antérieure

MAPA	mesure ambulatoire de la pression artérielle
mmHg	millimètres de mercure (Hg)
PAS	pression artérielle systolique

2. Cas clinique

Un homme de 63 ans a été admis pour procédure programmée de dénervation sympathique rénale. Son principal antécédent est une cardiopathie ischémique (CMI). En 2011, il bénéficiait d'une coronarographie pour infarctus du myocarde (IDM) avec angioplastie de l'artère coronaire inter ventriculaire antérieure (IVA). En 2014, une nouvelle angioplastie était pratiquée avec mise en place d'une endoprothèse au niveau de l'artère coronaire droite à la suite de récides angineuses. Par ailleurs, il souffre d'hypertension artérielle (HTA) résistante. Un bilan

* Auteur correspondant. Département de cardiologie, hôpital Arnaud-de-Villeneuve, CHU de Montpellier, UFR de médecine, université Montpellier, 1371, avenue du Doyen-Gaston-Giraud, 34295 Montpellier cedex 05, France.

Adresse e-mail : huetfabienmontp@gmail.com (F. Huet).

complet avait permis d'éliminer une cause secondaire d'HTA. Son traitement anti hypertensif comprenait 6 classes médicamenteuses : un bêtabloquant (Sotalol 80mgx2), un inhibiteur de l'enzyme de conversion (IEC) (Périndopril 4 mg), un inhibiteur calcique (Amlodipine 10 mg), un diurétique thiazidique (Altizide 15 mg), un inhibiteur des récepteurs des minéralocorticoïdes (Spironolactone 25 mg), et un antihypertenseur central (Uradipil 60mgx2).

Les mesures ambulatoires de pression artérielle (MAPA) répétées objectivaient une pression artérielle systolique (PAS) fréquemment au dessus de 180 mmHg sans variation nyctémérale significative (Fig. 1A).

Une procédure de dénervation rénale a été proposée au patient après discussion collégiale. Le geste s'est déroulé sans complication per procédurale. L'évolution intra hospitalière post interventionnelle est marquée par des hypotensions artérielles répétées.

Cependant, le deuxième jour, le patient se plaint d'une douleur thoracique angineuse typique associée à des modifications de l'électrocardiogramme à type de sus décalage du segment ST systématisé au territoire inférieur (Fig. 1C).

Une nouvelle coronarographie est pratiquée qui révèle une sténose sub-occlusive de l'artère coronaire droite distale (Fig. 1D). Une angioplastie immédiate est réalisée avec mise en place d'une endoprothèse coronaire et bon résultat angiographique en fin de procédure (Fig. 1E).

Le patient quittera l'hôpital après quelques jours de surveillance sans récurrence angineuse. Son traitement anti hypertenseur est rapidement allégé et se résume à un beta bloquant

seul. Des niveaux acceptables de tension artérielle sont objectivés sur les MAPA successives (Fig. 1B).

3. Discussion

La dénervation rénale a bénéficié d'un intérêt récent avec la publication de la trilogie SYMPPLICITY-HTN (HTN) qui a malheureusement échoué à démontrer une amélioration des évènements cardiovasculaires [1]. Les études HTN ont cependant mis en lumière le fait que la dénervation rénale pourrait être favorable à certains sous groupes de patients (En population non afrocaribéenne, pour des patients jeunes, ou traités par inhibiteurs des récepteurs des minéralocorticoïdes, ou n'ayant pas d'altération de la fonction rénale avant procédure). Il convient d'interpréter ces données avec prudence, puisqu'elles proviennent d'analyses de sous groupe mais sont intéressantes dans le cas présent pour expliquer l'évolution clinique du patient présenté.

En effet, est rapporté ici le cas d'un IDM de type 2 d'étiologie inhabituelle, dont la survenue est liée à l'apparition d'un mismatch entre demande et apport sanguin coronaire [2] causé par une hypotension secondaire à la dénervation rénale chez ce patient porteur d'une sténose coronaire serrée.

Ce cas suggère l'existence d'un phénomène d'habitude à ces niveaux de pression artérielle élevés chroniques chez ces patients suivis pour HTA résistante. L'hypertension artérielle compense le retentissement hémodynamique de la sténose coronaire.

Ainsi, la réduction de la pression artérielle pouvant survenir en cas de succès de procédure de dénervation rénale peut avoir

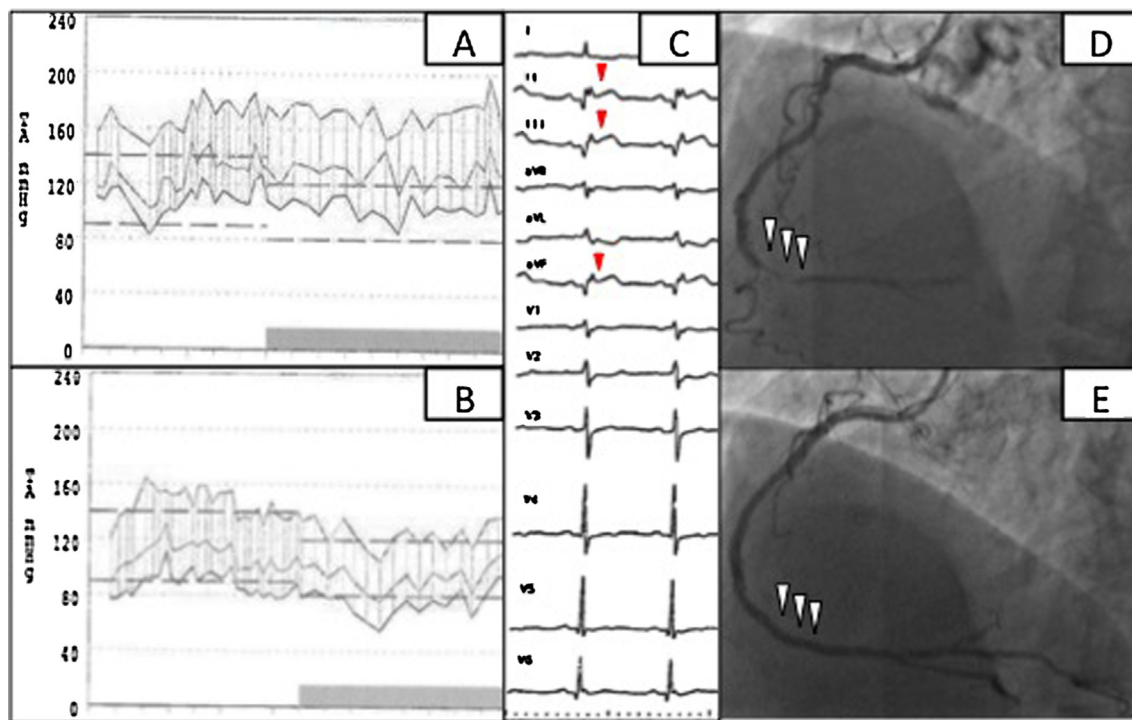


Fig. 1. Mesure ambulatoire de la pression artérielle (MAPA) avant (A) puis après (B) la procédure de dénervation rénale. Infarctus du myocarde inférieur (C) avec sus décalage du segment ST (têtes de flèche rouges). Coronarographie révélant une sténose subocclusive coronaire (D) de l'artère coronaire droite distale traitée par angioplastie immédiate (E), avec bon résultat angiographiques final (têtes de flèche blanches).

des conséquences défavorables en déstabilisant d'équilibre perfusionnel de certains organes vulnérables, majorant le risque d'ischémie dans des territoires vasculaires variés (accident vasculaire cérébral, IDM, ischémie mésentérique comme ici, ou de membre), ce d'autant plus qu'ils sont menacés par des sténoses artérielles préexistantes, justifiant donc une surveillance étroite les premiers temps après dénervation sympathique.

Déclaration de liens d'intérêts

Les auteurs déclarent ne pas avoir de liens d'intérêts.

Références

- [1] Bhatt DL, Kandzari DE, O'Neill WW, D'Agostino R, Flack JM, Katzen BT, et al. A controlled trial of renal denervation for resistant hypertension. *N Engl J Med* 2014;370(15):1393–401.
- [2] Smilowitz NR, Weiss MC, Mauricio R, Mahajan AM, Dugan KE, Devanabanda A, et al. Provoking conditions, management and outcomes of type 2 myocardial infarction and myocardial necrosis. *Int J Cardiol* 2016;218:196–201.