HAL
open science

L'encéphalomyopathie neuro-gastro-intestinale mitochondriale : un tableau d'anorexie mentale atypique

A. Benureau, Pierre Meyer, O. Maillet, N. Leboucq, S. Legras, E. Jeziorski, S. Fournier-Favre, C. Jeandel, P. Gaignard, A. Slama, et al.

To cite this version:

A. Benureau, Pierre Meyer, O. Maillet, N. Leboucq, S. Legras, et al.. L'encéphalomyopathie neuro-gastro-intestinale mitochondriale : un tableau d'anorexie mentale atypique. Archives de Pédiatrie, 2014, 21 (12), pp.1370-1374. 10.1016/j.arcped.2014.08.006 . hal-01756823

HAL Id: hal-01756823
https://hal.umontpellier.fr/hal-01756823v1

Submitted on 23 Jul 2018

HAL is a multi-disciplinary open access archive for the deposit and dissemination of scientific research documents, whether they are published or not. The documents may come from teaching and research institutions in France or abroad, or from public or private research centers.

L'archive ouverte pluridisciplinaire **HAL**, est destinée au dépôt et à la diffusion de documents scientifiques de niveau recherche, publiés ou non, émanant des établissements d'enseignement et de recherche français ou étrangers, des laboratoires publics ou privés.

L'encéphalomyopathie neuro-gastro-intestinale mitochondriale : un tableau d'anorexie mentale atypique

Mitochondrial neurogastrointestinal encephalopathy disease

A. Benureau[a,*], P. Meyer[a,i], O. Maillet[b], N. Leboucq[c], S. Legras[d], E. Jeziorski[e], S. Fournier-Favre[f], C. Jeandel[g], P. Gaignard[h], A. Slama[h], F. Rivier[a,i], A. Roubertie[a,j], M. Carneiro[a]

[a] *Service de neuropédiatrie, hôpital Gui-de-Chauliac, 80, avenue Augustin-Fliche, 34295 Montpellier cedex 5, France*
[b] *Service de chirurgie viscérale infantile, hôpital Lapeyronie, 371, avenue du Doyen-Gaston-Giraud, 34295 Montpellier cedex 5, France*
[c] *Service de neuroradiologie, hôpital Gui-de-Chauliac, 80, avenue Augustin-Fliche, 34295 Montpellier cedex 5, France*
[d] *Médecine psychologique de l'enfant et de l'adolescent, hôpital Saint-Éloi, 80, avenue Augustin-Fliche, 34295 Montpellier cedex 5, France*
[e] *Service de maladies infectieuses et immunologie clinique, hôpital Arnaud-de-Villeneuve, 371, avenue du Doyen-Gaston-Giraud, 34295 Montpellier cedex 5, France*
[f] *Service de gastro-entérologie pédiatrique, hôpital Arnaud-de-Villeneuve, 371, avenue du Doyen-Gaston-Giraud, 34295 Montpellier cedex 5, France*
[g] *Service de néphrologie et endocrinologie pédiatrique, hôpital Arnaud-de-Villeneuve, 371, avenue du Doyen-Gaston-Giraud, 34295 Montpellier cedex 5, France*
[h] *Laboratoire de biochimie, hôpital Bicêtre, 78, rue du Général-Leclerc, 94270 Le Kremlin-Bicêtre, France*
[i] *Inserm U1046, université Montpellier 1, université Montpellier 2, 34000 Montpellier, France*
[j] *Inserm U 1051, INM, 34000 Montpellier, France*

Summary

Mitochondrial neurogastrointestinal encephalopathy disease (MNGIE) is a rare autosomal-recessive syndrome, resulting from mutations in the *TYMP* gene, located at *22q13*. The mutation induces a thymidine phosphorylase (TP) deficit, which leads to a nucleotide pool imbalance and to instability of the mitochondrial DNA. The clinical picture regroups gastrointestinal dysmotility, cachexia, ptosis, ophthalmoplegia, peripheral neuropathy, and asymptomatic leukoencephalopathy. The prognosis is unfavorable. We present the case of a 14-year-old Caucasian female whose symptoms started in early childhood. The diagnosis was suspected after magnetic resonance imaging (MRI), performed given the atypical features of mental anorexia, which revealed white matter abnormalities. She presented chronic vomiting, postprandial abdominal pain, and problems gaining weight accompanied by cachexia. This diagnosis led to establishing proper care, in particular an enteral and parenteral nutrition program. There is no known specific effective treatment, but

Résumé

L'encéphalomyopathie neuro-gastro-intestinale mitochondriale (MNGIE) est une maladie métabolique rare, de transmission autosomique récessive, liée à des mutations du gène *TYMP* situé en 22q13. La mutation entraîne un déficit en thymidine-phosphorylase, à l'origine d'un déséquilibre du pool de nucléotides et d'une instabilité de l'ADN mitochondrial. Le tableau clinique associe des troubles sévères de la mobilité gastro-intestinale, une cachexie, un ptosis, une ophtalmo-parésie, une neuropathie périphérique démyélinisante et une leuco-encéphalopathie asymptomatique. Son pronostic est péjoratif. Nous rapportons le cas d'une adolescente de 14 ans, caucasienne, dont les symptômes avaient débuté dans la petite enfance, et chez qui le diagnostic a pu être évoqué devant les anomalies de la substance blanche sur l'imagerie cérébrale réalisée dans le cadre des explorations d'un tableau d'anorexie mentale atypique. Elle présentait des vomissements itératifs, des douleurs abdominales post-prandiales, et une difficulté de prise pondérale

* **Auteur correspondant.**
e-mail : abenureau@hotmail.fr (A. Benureau).

numerous studies are in progress. In this article, after reviewing the existing studies, we discuss the main diagnostic and therapeutic aspects of the disease. We argue for the necessity of performing a cerebral MRI given the atypical features of a patient with suspected mental anorexia (or when the clinical pattern of a patient with mental anorexia seems atypical), so that MNGIE can be ruled out.

avec cachexie. Le diagnostic a permis l'adaptation de la prise en charge avec mise en place d'une nutrition parentérale et entérale. Il n'existe pas de traitement spécifique efficace à ce jour, mais de nombreuses études sont en cours. Nous discutons à partir d'une revue de la littérature les principaux aspects diagnostiques et thérapeutiques, et rappelons la nécessité de réaliser une imagerie par résonance magnétique (IRM) cérébrale devant tout tableau faisant évoquer une anorexie mentale atypique afin d'éliminer une MNGIE.

1. Introduction

L'encéphalomyopathie neuro-gastro-intestinale mitochondriale (MNGIE) est une pathologie métabolique rare due à des mutations du gène *TYMP*. Moins de 200 cas ont été décrits dans la littérature [1], mais son incidence est probablement largement sous-estimée. Elle associe typiquement des troubles digestifs majeurs (à type de douleurs abdominales, diarrhée, satiété précoce, nausées et vomissements, et pseudo-obstruction intestinale chronique [2], souvent responsables d'une cachexie, une ophtalmo-parésie, un ptosis, une neuropathie périphérique et une leuco-encéphalopathie diffuse asymptomatique [3]). On peut aussi observer une hyperlactacidémie, une hyperprotéinorachie et l'absence de carence vitaminique notable malgré l'importance de la dysfonction gastro-intestinale [4], ainsi qu'un syndrome myopathique, une surdité, une petite taille et plus rarement une cardiomyopathie ou une rétinopathie [5]. Le tableau est le plus souvent incomplet.

Le diagnostic peut être suspecté par la présence d'un pic de thymine et des traces d'uracile sur la chromatographie des acides organiques (CAO) urinaires, et confirmé par le taux effondré de l'activité de la thymidine-phosphorylase des lymphocytes et les taux plasmatiques ou urinaires augmentés de thymidine et de 2'déoxyuridine [6]. L'étude du gène *TYMP* situé en 22q13 [4] est nécessaire à la confirmation diagnostique. Cinquante-quatre mutations ont été identifiées à ce jour [7]. Ce gène code pour une enzyme cytosolique, la thymidine-phosphorylase (TP), dont le rôle est de cataboliser les déoxythymidine (dTTP) et déoxyuridine (dUTP) en thymine et uracile. Le déficit en TP entraîne une accumulation de dTTP et dUTP et un déficit en thymine et uracile et donc un déséquilibre du pool de nucléotides [4]. Il en résulte une altération de l'ADN mitochondrial et une dysfonction mitochondriale [8]. Nous rapportons le cas d'une adolescente diagnostiquée à l'âge de 14 ans, se présentant sous la forme d'un tableau d'anorexie mentale atypique.

2. Observation

Cette adolescente de 14 ans, née à terme de parents non apparentés, avait présenté des difficultés d'alimentation et de prise pondérale dès les premières années de vie : douleurs abdominales, reflux gastro-œsophagien, vomissements puis œsophagite érosive. L'évolution s'était faite par la suite vers un syndrome dyspeptique chronique avec des vomissements itératifs, notamment nocturnes, et des douleurs abdominales. On notait un fléchissement net de la courbe staturo-pondérale à partir de l'âge de 7 ans. Des explorations à visée étiologique réalisées à l'âge de 12 ans s'étaient avérées normales (endoscopie et transit œso-gastroduodénal (TOGD), recherche de maladie cœliaque, de dysthyroïdie, et chromatographie des acides aminés sanguins et urinaires). Son poids était alors de 26 kg pour une taille de 142 cm, avec un indice de masse corporel (IMC) à 12,6 (soit – 3 dérivations standards). Une prise en charge pédopsychiatrique avait alors été instaurée devant la suspicion d'un « comportement anorexique débutant » évoqué notamment devant une alimentation sélective, une aménorrhée primaire, ainsi qu'une irritation du voile du palais et des anomalies péri-unguéales évoquant des vomissements induits. À l'âge de 14 ans, l'IMC était à 11,8 avec un aspect général de cachexie. L'adolescente présentait des douleurs des membres inférieurs à type de crampes, surtout nocturnes. L'examen clinique avait alors révélé une abolition des réflexes ostéotendineux, sans déficit moteur ni sensitif. Un nouveau TOGD avait mis en évidence une pince aorto-mésentérique, conséquence d'une gastroparésie majeure.

Devant cette présentation atypique pour une anorexie mentale (troubles digestifs apparus précocement dès les premiers mois de vie, vomissements nocturnes, douleurs abdominales post-prandiales, paucité du tableau psychiatrique), une imagerie par résonance magnétique (IRM) cérébrale avait été réalisée et avait mis en évidence des hypersignaux en pondération T2 de la substance blanche sus et sous-tentorielle,

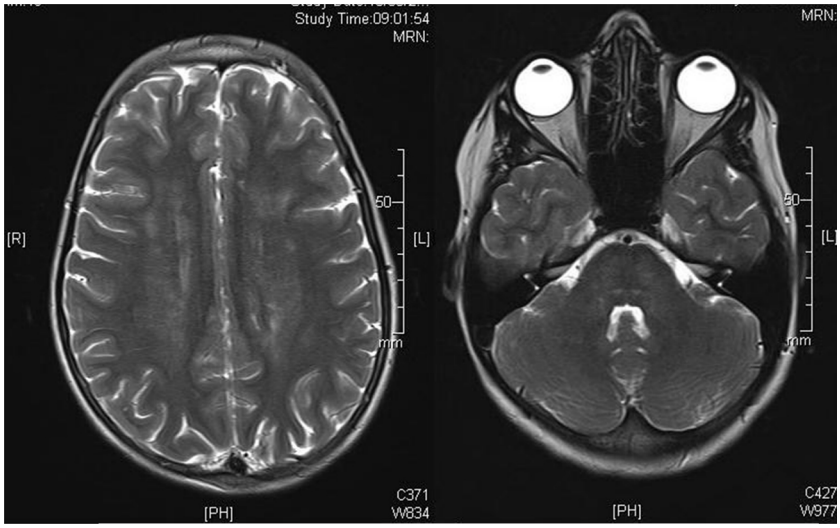

Figure 1. Cas index – Imagerie par résonance magnétique cérébrale en séquence T2 : présence d'hypersignaux de la substance blanche aux niveaux sus- et sous-tentoriel.

sans prise de contraste après injection de gadolinium *(fig. 1)*. Les explorations complémentaires avaient alors montré des signes électromyographiques de neuropathie périphérique sensitivo-motrice démyélinisante et une hyperlactatorachie modérée à 2,3 mmol/L. Le fond d'œil et le bilan auditif étaient normaux, et il n'y avait pas de cardiomyopathie à l'échographie cardiaque. La CAO urinaires avait permis d'identifier un pic de thymine et des traces d'uracile. L'origine métabolique était confirmée par l'absence d'activité de thymidine-phosphorylase détectable sur les lymphocytes et des taux plasmatiques de thymidine et de 2'deoxyuridine augmentés respectivement à 7,8 et 13,9 μM (norme : $<$ 1,5 μM).

L'étude génétique a confirmé le diagnostic de déficit en thymidine-phosphorylase en cause dans la MNGIE en identifiant deux mutations récessives du gène *TYMP* : c.215-1G$>$C et c.1211T$>$C. L'étude génétique des parents a retrouvé une des mutations à l'état hétérozygote chez chacun d'eux. L'enquête familiale a permis de faire le diagnostic chez sa sœur aînée de 19 ans qui présentait une maigreur étiquetée « constitutionnelle », une constipation chronique invalidante avec des douleurs abdominales importantes, ainsi qu'une surdité de perception droite d'apparition récente. L'IRM cérébrale de cette jeune fille a révélé une leuco-encéphalopathie sus- et sous-tentorielle diffuse *(fig. 2)* et l'ENMG a également mis en évidence chez elle une polyneuropathie démyélinisante sensitivo-motrice des quatre membres.

La prise en charge initiale de l'adolescente index a consisté en une renutrition par voie parentérale, une supplémentation

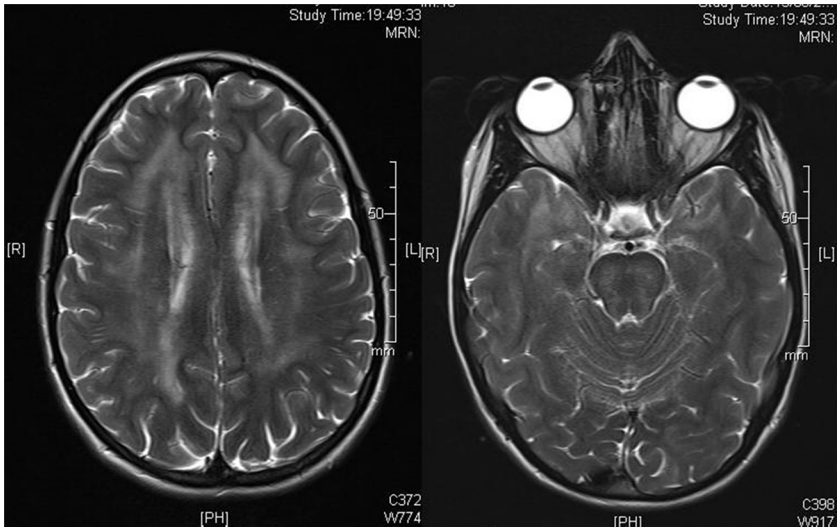

Figure 2. Sœur du cas index – Imagerie par résonance magnétique cérébrale en séquence T2 : présence d'hypersignaux de la substance blanche aux niveaux sus- et sous-tentoriel.

vitaminique et un traitement antalgique des douleurs neuropathiques, puis la mise en place d'une jéjunostomie d'alimentation. Cette prise en charge symptomatique a permis une reprise pondérale modérée, ainsi qu'une reprise de la scolarité.

3. Discussion

La MNGIE est une maladie rare, dont le diagnostic reste difficile devant la paucité des signes cliniques initiaux et la symptomatologie parfois trompeuse et peu spécifique. Les diagnostics différentiels classiquement évoqués sont : la maladie cœliaque [2], l'anorexie mentale et les maladies inflammatoires de l'intestin [5]. Dans une série de 101 patients présentant une MNGIE, on dénombrait 21 patients chez qui le diagnostic initialement évoqué était erroné. Parmi eux, 5 avaient été suspects de troubles du comportement alimentaire [5]. Dans notre observation, une anorexie mentale avait initialement été suspectée, justifiant un suivi pédopsychiatrique pendant les deux années précédant la réalisation d'une IRM cérébrale, dont les anomalies ont fait évoquer une maladie mitochondriale. Cette IRM a été réalisée devant plusieurs atypies qui avaient interpellé les pédiatres : l'absence de dysmorphophobie, le désir de prendre du poids, le syndrome dyspeptique chronique, le caractère anormalement sévère et résistant de l'œsophagite présente dans la petite enfance, le caractère important de la dénutrition. Dans le cadre de l'enquête familiale et d'une surdité d'apparition récente, une IRM cérébrale a été effectuée chez la sœur du cas index. Elle présentait pourtant des troubles digestifs chroniques et une insuffisance pondérale (l'IMC était de 14 lors du diagnostic), qui auraient pu conduire à s'interroger plus tôt sur l'origine de ces symptômes.

Dans la littérature, les premiers symptômes apparaissent en moyenne à l'âge de 17,9 ans (5 mois à 35 ans). Néanmoins, la plupart des patients déclarent que les symptômes ont débuté avant l'âge de 12 ans [5]. Dans notre observation, les symptômes étaient apparus très tôt, dès les premières années de vie, avec une œsophagite érosive par reflux gastro-œsophagien résistant au traitement médical. Une prise en charge précoce est nécessaire car le pronostic est sombre : l'âge moyen de décès est de 37 ans [1] et un stade avancé de la maladie peut compromettre la mise en place d'un traitement spécifique. Le traitement est essentiellement symptomatique : renutrition par voie entérale ou parentérale, antalgiques, antiémétiques. Une antibioprophylaxie afin de limiter la prolifération bactérienne intestinale peut s'avérer utile [4]. Dans notre observation, une jéjunostomie d'alimentation s'est avérée indispensable en raison de la présence d'une pince mésentérique. Divers traitements étiologiques ont été proposés, avec des résultats souvent décevants. L'hémodialyse [1,7], la dialyse péritonéale [1] et le blocage de la réabsorption rénale de thymidine [4] ont été essayés, sans résultats probants. Une greffe de cellules souches hématopoïétiques a été tentée chez une dizaine de patients avec des résultats encourageants au niveau biologique : restauration complète de l'activité de la TP, normalisation des taux plasmatiques de thymidine et de 2'déoxyuridine [9,10]. L'amélioration clinique reste cependant moins nette, avec d'une part, les complications liées à la greffe [11,12], et d'autre part, la persistance inexpliquée des symptômes [9,11]. Une autre option thérapeutique est la substitution enzymatique : transfusions plaquettaires itératives [1], transfusion d'érythrocytes enrichis en TP [13,14] et injection intrapéritonéale de nanoparticules polymériques transportant une TP encapsulée [15].

4. Conclusion

La MNGIE est une maladie génétique rare de diagnostic difficile et de pronostic sévère dont la fréquence est probablement sous-estimée, mais dont le diagnostic précoce permettrait une meilleure prise en charge. Son diagnostic est à évoquer devant un tableau d'anorexie mentale atypique, de troubles digestifs majeurs avec évolution vers une cachexie, associés à des symptômes neurologiques très variables. Devant cette symptomatologie, une IRM cérébrale doit être réalisée : la présence d'une leuco-encéphalopathie permet alors d'orienter le diagnostic.

Déclaration d'intérêts

Les auteurs déclarent ne pas avoir de conflits d'intérêts en relation avec cet article.

Références

[1] Halter J, Schüpbach WMM, Casali C, et al. Allogeneic hematopoietic SCT as treatment option for patients with mitochondrial neurogastrointestinal encephalomyopathy (MNGIE): a consensus conference proposal for a standardized approach. Bone Marrow Transplant 2011;46:330–7.

[2] Oztas E, Ozin Y, Onder F, et al. Chronic intestinal pseudo-obstruction and neurological manifestations in early adulthood: considering MNGIE syndrome in differential diagnosis. J Gastrointest Liver Dis 2010;19:195–7.

[3] Valentino ML, Martí R, Tadesse S, et al. Thymidine and deoxyuridine accumulate in tissues of patients with mitochondrial neurogastrointestinal encephalomyopathy (MNGIE). FEBS Lett 2007;581:3410–4.

[4] Mitochondrial neurogastrointestinal encephalopathy disease - GeneReviewsTM - NCBI Bookshelf; 2012 [cité 16 sept 2012, disponible sur Internet : http://www.ncbi.nlm.nih.gov/books/NBK1179/]..

[5] Garone C, Tadesse S, Hirano M. Clinical and genetic spectrum of mitochondrial neurogastrointestinal encephalomyopathy. Brain J Neurol 2011;134:3326–32.

[6] Slama A, Lacroix C, Plante-Bordeneuve V, et al. Thymidine phosphorylase gene mutations in patients with mitochondrial neurogastrointestinal encephalomyopathy syndrome. Mol Genet Metab 2005;84:326–31.

[7] Hirano M, Garone C, Quinzii CM. CoQ(10) deficiencies and MNGIE: two treatable mitochondrial disorders. Biochim Biophys Acta 2012;1820:625–31.
[8] Marti R, Spinazzola A, Nishino I, et al. Mitochondrial neurogastrointestinal encephalomyopathy and thymidine metabolism: results and hypotheses. Mitochondrion 2002;2:143–7.
[9] Sicurelli F, Carluccio MA, Toraldo F, et al. Clinical and biochemical improvement following HSCT in a patient with MNGIE: 1-year follow-up. J Neurol 2012 [cité 19 août 2012, disponible sur Internet : http://www.ncbi.nlm.nih.gov/pubmed/22532170].
[10] Rahman S, Hargreaves IP. Allogeneic stem cell transplantation corrects biochemical derangements in MNGIE. Neurology 2007;68:1872 [author reply 1872; discussion 1872-3].
[11] Filosto M, Scarpelli M, Tonin P, et al. Course and management of allogeneic stem cell transplantation in patients with mitochondrial neurogastrointestinal encephalomyopathy. J Neurol 2012 [cité 19 août 2012, disponible sur Internet : http://www.ncbi.nlm.nih.gov/pubmed/22711161].
[12] Hirano M, Martí R, Casali C, et al. Allogeneic stem cell transplantation corrects biochemical derangements in MNGIE. Neurology 2006;67:1458–60.
[13] Moran NF, Bain MD, Muqit MMK, et al. Carrier erythrocyte entrapped thymidine phosphorylase therapy for MNGIE. Neurology 2008;71:686–8.
[14] Levene M, Coleman DG, Kilpatrick HC, et al. Preclinical toxicity evaluation of erythrocyte-encapsulated thymidine phosphorylase in BALB/c mice and beagle dogs: an enzyme-replacement therapy for mitochondrial neurogastrointestinal encephalomyopathy. Toxicol Sci Off J Soc Toxicol 2013;131:311–24.
[15] De Vocht C, Ranquin A, Van Ginderachter J, et al. Polymeric nanoreactors for enzyme replacement therapy of MNGIE. J Control Release Off J Control Release Soc 2010;148:e19–20.